Caso	(778) Fractura de pene. A propósito de un caso
Autores	Juan Bautista López Martín, Carla Fuster Such, Isabel Pena Fernández, María Del Carmen Ojados Hernández, Mariola Borrás Fernández, Ana Belén Barceló Cárceles
Centro	Hospital Reina Sofía (murcia)

EXPOSICIÓN DEL CASO

Acude a urgencias varón de 48 años por dolor de pene y hematoma de 16 horas de evolución, tras relación sexual. Refiere un chasquido, tras el cual presenta imposibilidad aguda y total para la erección. Como antecedentes presenta incurvación peneana leve que no precisó tratamiento al no impedir ni dificultar las relaciones sexuales. Afebril. A la exploración física presenta el pene indurado e incurvado hacia el lado derecho, con hematoma en el área genital que impide la correcta visualización del meato urinario. Analítica sanguínea sin alteraciones. En la ecografía se observa rotura del cuerpo cavernoso derecho en su margen lateral, a nivel de la base del pene (Figura B), con un defecto de la túnica albugínea de 11 mm en el plano longitudinal (figura C). Hematoma perialbugínea de 4 x 2,6 cm (asterisco en B). Flujo Doppler conservado con onda espectral normal en ambas arterias cavernosas (figura D). No se identifica discontinuidad aparente de la fascia de Buck. Como hallazgo incidental se observa pequeña placa calcificada lineal de 6 mm en la superficie lateral del cuerpo cavernoso izquierdo (en la porción media del pene) en relación con enfermedad de Peyronie.

DISCUSIÓN

En quirófano se observa hematoma que ocupa todo el cuerpo peneano y rotura de la base del cuerpo cavernoso derecho de 2cm de forma circunferencial. Se coloca sonda vesical evidenciando uretra íntegra. Sutura continua de cuerpo cavernoso derecho. La fractura de pene es una urgencia poco frecuente. Consiste en la rotura traumática de la túnica albugínea de un cuerpo cavernoso (raramente los dos). El diagnóstico clínico es sencillo pues el paciente refiere haber escuchado un chasquido o crujido que se sigue de una detumescencia inmediata, dolor intenso, hinchazón y decoloración del pene que puede adoptar una forma extraña, con una desviación de su eje, generalmente hacia el lado opuesto al desgarro. La extensión del hematoma al escroto, periné y la pared abdominal inferior es indicativo de rotura, además, de la fascia de Buck. Pueden ser indicativos de lesión uretral la hematuria macroscópica o microscópica, la sangre en el meato, la dificultad para orinar o la incapacidad para pasar un catéter, pero esto no puede descartarse en su ausencia. También puede acompañarse de afectación de desgarro del cuerpo esponjoso, rotura de la vena dorsal superficial del pene, de la vena dorsal profunda o de la arteria dorsal del pene. Si bien la anamnesis y la exploración física son suficientes en la mayoría de los casos, la ecografía es la técnica complementaria que más puede ayudar dado la información que aporta, su disponibilidad e inocuidad. Puede ser de gran ayuda para determinar la existencia de un hematoma por debajo de la fascia de Buck y para determinar la disrupción de la túnica albugínea, aunque la no visualización de la rotura no excluye el diagnóstico de

fractura de cuerpo cavernoso. El desgarro suele ser transversal al cuerpo cavernoso y proximal, cerca de la base del pene; generalmente dorsal o lateral. Su tratamiento es habitualmente quirúrgico urgente para evitar la formación de tejido fibroso.

CONCLUSIÓN

Ante una sospecha de fractura de pene debemos tener presente que el cirujano quiere saber si está dañada o no la túnica albugínea, además de valorar lesiones asociadas como la posible afectación del cuerpo esponjoso y la uretra o la arteria dorsal del pene y las venas dorsales superficial y profunda.

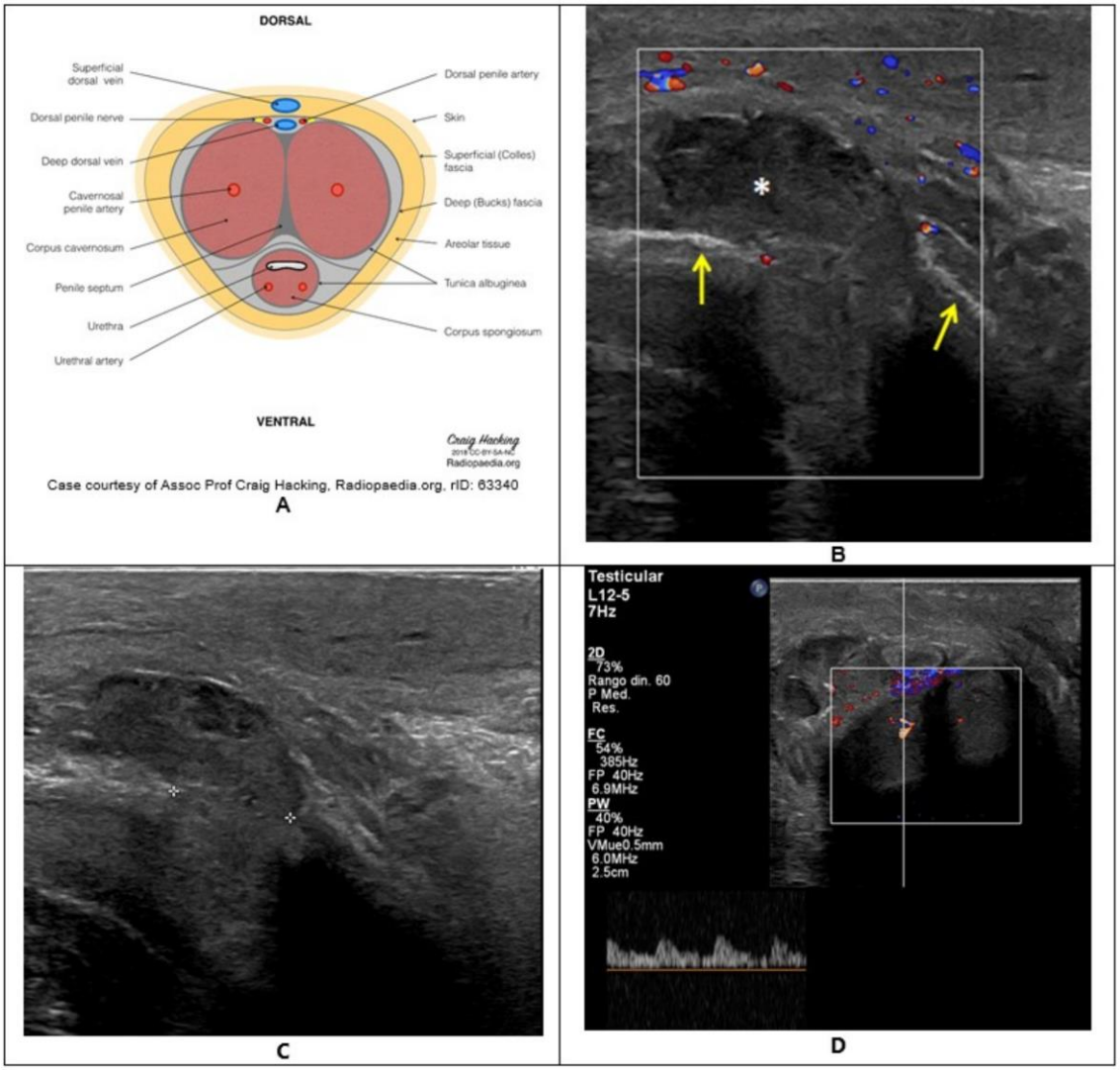

Figura. En la primera imagen (A), vemos un corte transversal del pene con todas las estructuras. La fractura de pene implica la fractura de la túnica albugínea, que es la que recubre a ambos cuerpos cavernosos. También es importante la fascia de Buck o fascia profunda, que recubre ambos cuerpos cavernosos y el cuerpo esponjoso y que, cuando se rompe, se acompaña de hematoma escrotal, perineal y abdominal inferior. Vemos (imagen B) la fractura de la túnica albugínea (flechas amarillas) en un corte longitudinal al pene; por fuera de la albugínea vemos le hematoma (asterisco en la imagen B) que se palpaba. La imagen C muestra la medición de la solución de continuidad creada, 1 cm. No debemos olvidar las lesiones asociadas. En D se observa el pulso de baja resistencia en la arteria del cuerpo cavernoso.

BIBLIOGRAFÍA

- Sawh, S., O'Leary, M., Ferreira, M. et al. Fractured penis: a review. Int J Impot Res 2008;20:366-369. https://doi.org/10.1038/ijir.2008.12.

- El Atat R, Sfaxi M, Benslama MR, Amine D, Ayed M, Mouelli SB, Chebil M, Zmerli S. Fracture of the penis: management and long-term results of surgical treatment. Experience in 300 cases. J Trauma. 2008 Jan;64(1):121-5. doi: 10.1097/TA.0b013e31803428b3. PMID: 18188109.

- Martí de Gracia M et al. Fractura de cuerpo cavernoso: la ecografía en el diagnóstico de urgencia. Radiología. 2013;55(2):154-159.

- Persaud S, Persaud M, Naraynsingh V. Fracture of the penis: a review. EMJ Urol. 2019;7[1]:83-88.