Caso	(787) No todo es lo que parece...a primer vista.
Autores	Zulema Fernández Temprano, Itziar Otero Longo, Mikel Jauregui García, Cristina Berastegi Santamaria, Libe Arzanegi Larumbe, Carlos Basoa Ramos , Paula García Barquín
Centro	Osi Barrualde-galdakao

EXPOSICIÓN DEL CASO

Mujer de 34 años que acudió al servicio de urgencia por cuadro de dolor abdominal, vómitos y ausencia de tránsito intestinal de cuatro días de evolución. No tenía antecedentes medico-quirúrgicos de interés.

A la exploración física mostraba un abdomen distendido, mate a la percusión y doloroso a la palpación con peristalsis aumentada. No había signos de irritación peritoneal. FC 84, PA 127/88, Tª 36.5 y SO2 99.

En la analítica de sangre destacaba una PCR de 11 mg/L siendo el resto de parámetros rigurosamente normales.

Inicialmente se le realizó una Rx simple de abdomen en decúbito supino que mostraba un patrón de obstrucción intestinal con dilatación de asas tanto de intestino delgado como de colon hasta sigma.

Posteriormente se solicitó un TC abdomino-pélvico urgente con contraste intravenoso. El TC confirmó la obstrucción intestinal condicionada por una lesión estenosante en sigma; se trataba de un engrosamiento excéntrico de un corto segmento con realce moderado y espiculaciones focales en el contorno con efecto de retracción sobre vasos sigmoideos adyacentes. En la colonoscopia se objetivó una estenosis infranqueable en sigma sugestiva de compresión extrínseca.

La paciente fue intervenida cinco días después vía laparoscópica con resección de sigma y trompa izquierda.

DISCUSIÓN

Se trató de una endometriosis infiltrante profunda infiltrante (DIE en inglés) con afectación de sigma distal.

La endometriosis se caracteriza por la presencia de glándulas endometriales y estroma fuera de la cavidad uterina, y es una de las afecciones más frecuentes en la mujer dentro de los años reproductivos. Los implantes endometriósicos se localizan habitualmente en los órganos pélvicos, sobre todo ovarios, trompas de Falopio y peritoneo pélvico, pero la vejiga, el tracto urinario, y el tracto gastrointestinal (GI) pueden verse también afectados. La afectación recto-sigmoidea es la forma mas frecuente de afectación GI y puede ocurrir en pacientes sin historia previa de endometriosis como es nuestro caso.

La presentación clínica suele ser inespecífica, manifestándose como dolor abdominal y/o pélvico (habitualmente tipo cólico), que aparece o se exacerba con la

menstruación (50% de los casos), diarrea, dolor rectal y/o sangrado rectal junto con dispareunia, dismenorrea e infertilidad. La presentación como obstrucción intestinal es infrecuente.

La DIE comienza como depósitos superficiales en la serosa que, con la cronicidad de los sangrados, va invadiendo en profundidad las diferentes capas dando lugar al signo característico conocido como en "sombrero de champiñón" (en inglés "mushroom cap"). Generalmente la capa mucosa está respetada. Este signo, que histológicamente representa la hipertrofia de la capa muscular con adhesiones fibrótica convergiendo hacia la serosa, ha sido descrito en estudio de RM, si bien en nuestro caso queda bien representado y fue el hallazgo que llevó a un diagnóstico radiológico preoperatorio correcto.

La ecografía transvaginal/transrectal y sobre todo la RM son las principales pruebas de imagen empleadas en el diagnóstico de esta entidad. El TC tiene un papel muy limitado por la inespecificidad de los hallazgos y a menudo se confunde con procesos infiltrativos tumorales con los que, en casos como el presentado, establecería diagnóstico diferencial.

CONCLUSIÓN

La endometriosis puede tener localizaciones anatómicas atípicas que suponen verdaderos retos diagnósticos. Los radiólogos debemos estar familiarizados y conocer esta entidad, y sus signos más característicos, para evitar el diagnostico preoperatorio erróneo de proceso neoformativo como ocurre con frecuencia.

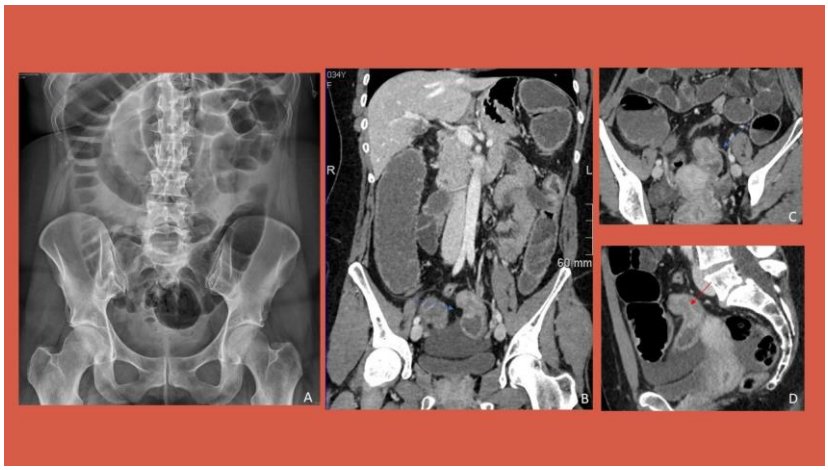

Rx abdomen en decúbito supino (A) en la que se ve dilatación de asas de intestino delgado y de colon hasta sigma con ausencia de aire y heces en empolla rectal. TC abdomino-pélvico en el plano coronal (B) y detalle ampliado en proyección MIP (C). Las flechas azules señalan la lesión estenosante conformando el signo del "sombrero de champiñón" con espiculaciones en el contorno y retracción de vasos adyacentes. En la imagen D, detalle ampliado de reconstrucción sagital oblicua, la flecha roja señala la integridad de la mucosa.

BIBLIOGRAFÍA

Jaramillo A, S.Shenoy-Bhangle A, M.VanBuren W. Imaging of gastrointestinal endometriosis:what the radiologist should know. Abdominal Radiology.2020;45:1694-1710.https://doi.org/10.1007/s00261-020-02459w.

Foti PV, Farina R, Palmucci S. Endometriosis: clinical features, MR imaging findings and pathologic correlation. Insights into imaging.2018;9:149-172.https://doi.org/10.1007/s13244-017-0591-0.

Quesada N, Nieto A, García C. Endometriosis recto-sigmoidea: a propósito de un caso. Progresos de obstetricia y ginecología.2013;56:258260. https://dx.doi.org/10.1016/j.pog.2012.06.013