Caso	(080) El dolor abdominal y los hallazgos radiológicos inesperados: aneurisma gigante de la arteria esplénica
Autores	Ana María Ferrera Jiménez, Carolina Méndez Lucena, Francisco Romero Ruiz, Susana Rico Gala
Centro	Hospital Universitario Virgen De Valme

EXPOSICIÓN DEL CASO

Varón de 55 años sin antecedentes personales de interés, con familia directa afecta de cáncer de colon, que acude a Urgencias por dolor intermitente en hipogastrio y fosa renal izquierda de un mes de evolución, pérdida ponderal involuntaria de 10 Kg y estreñimiento en la última semana. A la exploración física se palpa masa pulsátil en epigastrio y como hallazgos analíticos destaca ligera leucocitosis y elevación de la PCR. La radiografía simple de abdomen muestra dilatación de asas del marco cólico, por lo que se solicita TC abdominal con contraste intravenoso, que no objetiva signos de obstrucción. Como hallazgo incidental se identifica un gran aneurisma de la arteria esplénica, de morfología no completamente esférica, algo lobulado en su margen interno y dimensiones aproximadas de 11,3 x 9,4 x 9,1 cm (TR x AP x CC). Muestra trombo mural y luz verdadera de unos 6 cm en su eje transversal. Se identifica la salida del vaso, permeable, con parénquima esplénico homogéneo, poco captante por la fase en la que se efectúa el estudio.

Se traslada al paciente a UCI para monitorización y a las pocas horas se realiza embolización urgente por parte de Cirugía Vascular.

DISCUSIÓN

El diagnóstico definitivo fue el de aneurisma gigante de la arteria esplénica sintomático sin datos de rotura.

Este tipo de aneurismas son los más frecuentes en el territorio visceral, con predilección por el sexo femenino y generalmente asintomáticos, por lo que el diagnóstico suele ser incidental. Como factores predisponentes destacan la aterosclerosis, el embarazo y la hipertensión portal. La más temida complicación es la rotura espontánea con el consecuente riesgo fatal, lo que exige diagnóstico y tratamiento vascular urgente. El riesgo de rotura oscila entre el 2-10%, alcanzando el 70% en gestantes, y la mortalidad global es del 25% al 75%.

Como herramientas para su estudio disponemos de la ecografía tanto en modo B como en Doppler, así como de la tomografía computarizada (TC) con contraste, siendo ésta la técnica de elección para la caracterización del aneurisma.

Todo aneurisma de la arteria esplénica roto y sintomático requiere tratamiento, bien sea quirúrgico o endovascular. Otras indicaciones para el tratamiento quirúrgico son el tamaño superior a 2 cm, o aquellos aneurismas inferiores a 2 cm que presentan crecimiento mayor a 5 mm por año, pacientes trasplantados hepáticos, embarazadas, la hipertensión portal, pacientes en edad fértil, pseudoaneurismas y la enfermedad del tejido conjuntivo. El manejo quirúrgico incluye ligadura o

resección para lesiones localizadas en el tercio proximal y medio de la arteria. El procedimiento endovascular incluye el empaquetamiento del aneurisma mediante espirales (coiling), su aislamiento por embolización del flujo aferente y eferente de la arteria parental por coils (técnica sandwich) o una combinación de las dos técnicas anteriores, resultando en este último caso más efectivo.

El seguimiento se centra en descartar una repermeabilización del aneurisma, y se realiza preferentemente con ecografía Doppler y/o resonancia magnética, siendo menos sensible el angio-TC. Los pacientes tributarios de control son aquellos sin factores de riesgo y con aneurismas inferiores a los 2 cm.

CONCLUSIÓN

Aunque infrecuentes, los aneurismas de la arteria esplénica son lesiones que todo radiólogo debe considerar en el estudio del dolor abdominal dada su relevancia. Disponemos de la ecografía abdominal y de la TC con contraste, siendo esta última la técnica de elección para la caracterización de la lesión, pudiendo realizar seguimiento posterior con RM y ecografía en determinados pacientes.

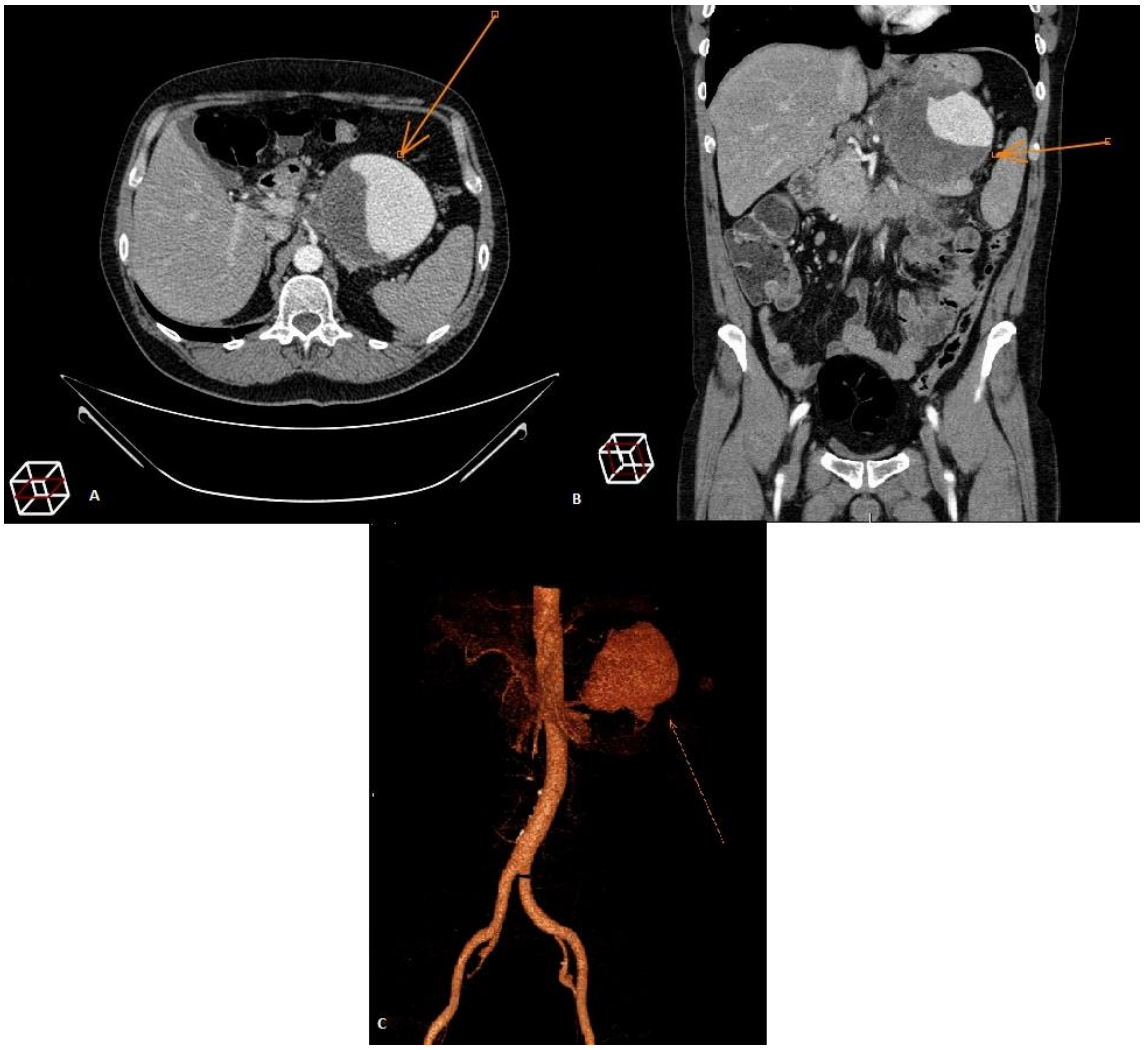

Cortes axial (A) y coronal (B) de TC abdominal con contraste en el que se observa aneurisma gigante de la arteria esplénica con trombo mural. Reconstrucción 3D (c).

BIBLIOGRAFÍA

Arrieta M, Castro E, Yepes MM, Escorcia JC, Arrieta JI. Aneurisma de arteria esplénica, causa infrecuente de dolor abdominal. Presentación de un caso. Rev Colomb Radiol. 2020;5250-3. Moraleda B, Salmerón A, García MD, Garrido F, Lainez AJ. Aneurismas viscerales: el paradigma de una radiología diagnóstica y terapéutica. XIX Congreso de la SEDIA 2019. Póster nº: 19SEDIAPOS0153.

Lorenzo A, García JH, Cifrian M, Schröer V, Grimalt L, Ponce M. Aneurismas esplénicos: tratamiento endovascular, cómo y cuando. XXXIV Congreso de la SERAM 2019. Recuperado a partir de https://piper.espacio-seram.com/index.php/seram/article/view/627

Hernández L, Kotlik A, Bombin J, Recasens J. Aneurisma gigante de la arteria esplénica. Reporte de un caso. Rev Cirugia. 2020;72(4). doi:10.35687/s2452-45492020004672