Caso	(800) Infarto renal como causa de dolor agudo en flanco izquierdo: ecografía Doppler y con contraste intravenoso como método de evaluación inicial
Autores	Teresa Lago Muñoz, Teresa Lago Muñoz, Silvia Medrano Gil, Lidia Navarro Vilar, Alfonso Maldonado Murillo, Lucía Cobano Humanes, Rubén Ruiz Marco.
Centro	Hospital Universitario Doctor Peset

EXPOSICIÓN DEL CASO

Enfermedad actual:

Varón de 67 años que acude al servicio de Urgencias por segunda vez en la misma semana por dolor en flanco izquierdo de tipo cólico, irradiado a hipogastrio, que persiste a pesar de analgesia. Asocia vómitos.

Niega clínica miccional ni otros síntomas asociados.

En tratamiento actual con Nolotil y Paracetamol.

TA 176/82. FC 89 lpm. Temperatura (central) 36,1 ºC

Antecedentes personales: Fumador, HTA, dislipemia. No DM. Ictus isquémico en 1997. Aneurisma de aorta abdominal yuxtarrenal reparado mediante endoprótesis vascularen 2020. Litiasis caliciales renales izquierdas.

Exploración abdominal:

Abdomen blando, depresible, sin signos de irritación peritoneal. Dolor a la palpación de flanco izquierdo.

Bioquímica sangre y hemograma:

Creatinina 1,46 mg/dL. Filtrado glomerular estimado (CKD-EPI) 49. Proteína C reactiva 212 mg/L. Leucocitos 20,1 x10e9/L. Neutrófilos absolutos 17,00 x10e9/L.

Bioquímica y hemograma en orina: Sin alteraciones.

Tinción Gram en orina: No se observan leucocitos polinucleares ni flora microbiana.

RX simple de abdomen (no mostrada) :

Prótesis aortoilíaca con ramas fenestradas para ambas arterias renales. Cálculos coraliformes en grupos caliciales inferiores de riñón izquierdo, sin cambios respecto a estudio TC previo de octubre 2020.

Se solicita ecografía para descartar complicaciones ante la sospecha clínica de cólico nefrítico izquierdo con persistencia de dolor y deterioro de la función renal.

DISCUSIÓN

El conocimiento de los antecedentes médico-quirúrgicos del paciente es esencial para la valoración adecuada de las pruebas radiológicas de urgencia. En este caso,

el paciente presentaba antecedentes de litiasis caliciales izquierdas y de reparación de aneurisma abdominal aórtico, datos que resultaron claves para establecer los dos diagnósticos de sospecha inicial.

Ante un paciente con clínica de dolor agudo en flanco, es necesario plantear un diagnóstico diferencial que empieza por el cólico nefrítico pero engloba otras muchas causas:

Genitourinaria alitiásica: pielonefritis aguda, quiste complicado.

Vascular: síndrome aórtico agudo, infarto renal, hemorragia renal espontánea, trombosis de vena cava inferior o venosa renal.

Ginecológica: quiste anexial hemorrágico, absceso tubo-ovárico, torsión ovárica.

Gastrointestinal: apendicitis vermiforme aguda, diverticulitis, apendicitis epiploica, infarto omental.

Hepato-biliar: cólico biliar, colecistitis, colangitis.

Musculoesquelética: hematoma de psoas-ilíaco, fractura vertebral, entre otras.

Es imprescindible tener en cuenta las entidades de etiología vascular, ya que constituyen emergencias potencialmente mortales o que pueden comprometer la viabilidad de las vísceras abdominales. Además, su pronóstico depende en gran medida del tiempo que transcurre desde el diagnóstico hasta el inicio de tratamiento por lo que es vital la sospecha temprana.

Así mismo, gracias a este caso se demuestra la utilidad de la ecografía Doppler color y ecografía con contraste intravenoso como técnicas de evaluación inicial ante un cuadro de dolor agudo en flanco, ya que en muchos casos permiten establecer un diagnóstico de sospecha y así orientar las pruebas necesarias a continuación. En este caso, se realizó de manera directa un angio TC de aorta tras los hallazgos ecográficos y se pudo confirmar el diagnóstico.

CONCLUSIÓN

El conocimiento de los antecedentes médico-quirúrgicos del paciente es esencial para la valoración adecuada de las pruebas radiológicas de urgencia.

El diagnóstico diferencial ante un cuadro de dolor agudo en flanco es amplio, y tienen especial importancia las enfermedades de etiología vascular por constituir emergencias potencialmente mortales o que comprometen la viabilidad de las vísceras abdominales.

La ecografía abdominal modo B, Doppler color y con contraste intravenoso son técnicas útiles y seguras para el abordaje en la radiología de urgencia, ya que permiten establecer un diagnóstico de sospecha inicial y enfocar las pruebas radiológicas necesarias a continuación.

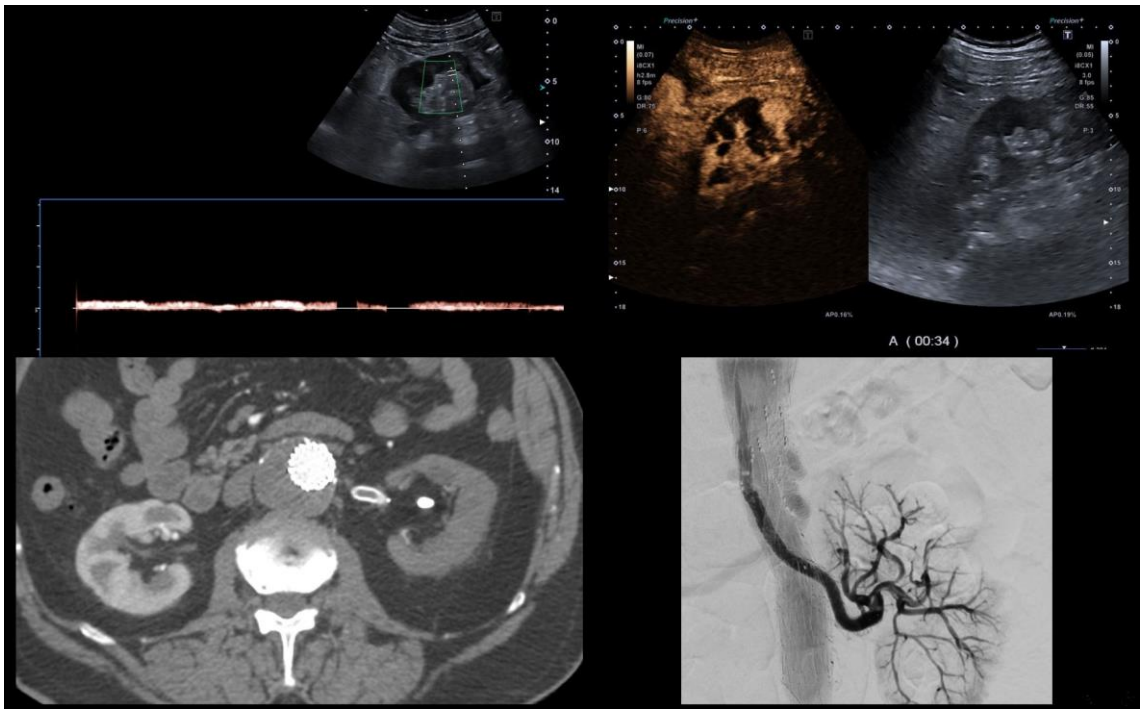

1. Ecografía renal con flujo Doppler: Riñón izquierdo sin hidronefrosis. No se visualiza presencia de flujo Doppler en arterias segmentarias ni parenquimatosas. 2. Ecografía renal con contraste: Realce parcheado del riñón izquierdo, tardío y con defectos de perfusión. 3. Angio-TC de aorta abdomino-pélvico: Oclusión completa de la rama fenestrada para la arteria renal izquierda con ausencia de realce del parénquima renal izquierdo en su práctica totalidad, en relación con infarto renal. 4. Arteriografía: Imagen post trombectomía de arteria renal izquierda observando repermeabilización con buen resultado morfológico.

BIBLIOGRAFÍA

1. Uyeda JW, Gans BS, Sodickson A. Imaging of Acute and Emergent Genitourinary Conditions: What the Radiologist Needs to Know. AJR Am J Roentgenol 2015; 204.

2. Katz D, Scheer M, Lumerman J, Mellinger B, Stillman C, Lane M. Alternative or additional diagnoses on unenhanced helical computed tomography for suspected renal colic: experience with 1000 consecutive examinations. Urology 2000; 56:53-57.

3. Talner L, Vaughan M. Nonobstructive renal causes of flank pain: findings on noncontrast helical CT (CT KUB). Abdom Imaging 2003; 28:210-216.