Caso	(083) Nuevo diagnóstico diferencial de la colecistitis aguda: artritis facetaria dorsal
Autores	Mónica Fernandez Del Castillo Ascanio , Candela González González, Carlos Alberto Marichal Hernández, Nimar Núñez Vila, Carla Souweileh Arencibia, Fernando Monteverde Hernández
Centro	Hospital Universitario Nuestra Sra De Candelaria (hunsc)

EXPOSICIÓN DEL CASO

Varón de 64 años con dolor en hemiabdomen derecho y elevación de reactantes de fase aguda. AP: colelitiasis en lista de espera quirúrgica. Solicitan ecografía abdominal por sospecha de Colecistitis aguda.

Se realiza una ecografía abdominal donde se objetivan colelitiasis sin signos de colecistitis. El paciente refiere dolor en hemiabdomen derecho especialmente dorsal por lo centramos el estudio ecográfico en dicha zona, objetivando la presencia de colecciones intramusculares en musculatura paravertebral derecha que se extienden proximalmente hasta las apófisis transversas. Ante el diagnóstico ecográfico de abscesos intramusculares con aparente origen en las facetas articulares dorsales, tramitamos la realización de una TC donde se confirman los hallazgos al identificar un extenso absceso en el interior de la musculatura paravertebral derecha que se origina a nivel de las facetas articulares D10-D11 con erosión ósea. Durante el ingreso del paciente se realiza RM concluyendo con el mismo diagnóstico. El paciente resultó ser adicto a drogas por vía parenteral.

DISCUSIÓN

La infección de la articulación interfacetaria es una entidad poco frecuente a diferencia de la espondilodiscitis, con menos de 50 casos publicados. Su localización más habitual es la lumbar especialmente L4-L5 y habitualmente unilateral, aunque también hay descritos casos cervicales y dorsales como el nuestro. En cuanto a la etiopatogenia destacan la vía hematógena y las inoculaciones directas por procedimientos diagnósticos o terapeúticos. El principal patógeno aislado en el S. aureus hasta en un 80% de lo casos (como en el caso presentado), seguido por el Streptococcus spp y gérmenes gramnegativos.

La clínica habitual es similar a la espondilodiscitis con dolor a nivel de las vértebras afectadas, fiebre y deterioro del estado general. Las complicaciones a nivel local son los abscesos epidurales y paraespinales aunque su frecuencia es baja, asociando en ocasiones clínica neurológica. Aunque en nuestro caso el diagnóstico fue ecográfico, la TC es útil para la determinación de la localización exacta de la infección. En la 1ª semana se identificarán los cambios inflamatorios en las facetas y tejidos adyacentes, y tras 2 semanas se verán erosiones y cambios en el espacio articular. La RM con gadolinio es el estudio por excelencia para el diagnóstico de la artritis facetria especialmente en etapas iniciales.

CONCLUSIÓN

La artritis facetaria es una entidad poco frecuente, donde la TC nos podrá dar un diagnóstico temprano en cuanto a localización y extensión de la enfermedad.

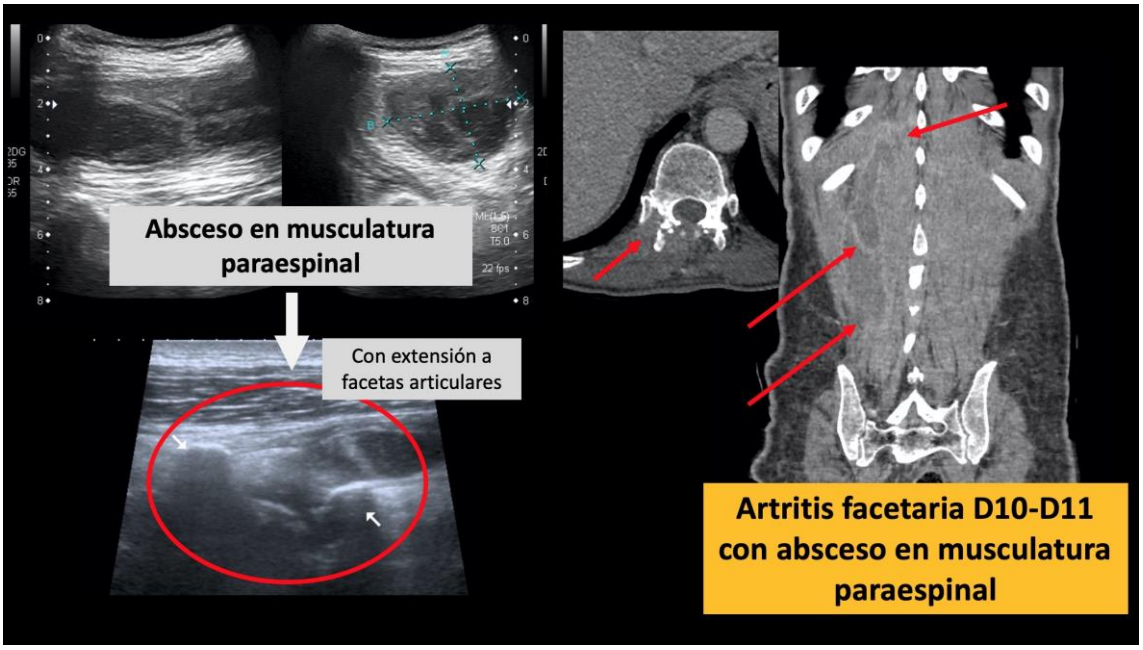

Absceso en musculatura paravertebral derecha con origen en facetas articulares (artritis facetaria) tanto en ecografía como en TC, mostrando esté último erosión ósea a nivel facetario (flechas)

BIBLIOGRAFÍA

- Álvarez Otero J, Fernández Fernández F, González Vázquez M, de la Fuente Aguado J. Septic arthritis of a lumbar facet joint with epidural and paraspinal abscess: Report of a case. Scientific letters / Enferm InfeccMicrobiol Clin. 2016;34(1):69-77.

- Velasco JM. et al. Artritis séptica facetaria lumbar. An Facultad Med (Univ Repúb Urug). 2016;3(2):54-60.