Caso	(088) Mi caso favorito de la urgencia: OBJETO AURICULAR NO IDENTIFICADO
Autores	Pedro Aguado Linares, Celia Córdoba Clavero, José Coronado García, Daniel Moreno Real, Francisco Aneiros Rosón, Manuel Brioso Díez, Daniela De Araújo Martins Romêo
Centro	Hospital Universitario Virgen Macarena

EXPOSICIÓN DEL CASO

Varón de 72 años con los siguientes AP de interés: FA sin anticoagulación, pero con cierre de orejuela izquierda, HTA, DL, Obesidad, fumador y bebedor. A las 9 de la mañana es atendido por el DCCU por pérdida de fuerza en hemicuerpo derecho. A su llegada al hospital lo encuentran aparentemente sin clínica motora, aunque no realizan campimetría por confrontación. Avisan a las 15:30 de que encuentran confuso al paciente. Tras una reevaluación se objetiva una hemianopsia homónima y una alteración del lenguaje. Los neurólogos activan Código Ictus. Se realiza TC de cráneo sin contraste i.v. donde se observa una hipodensidad a nivel de las circunvoluciones mediales temporales izquierdas con borramiento de surcos por edema cerebral. Al realizar los mapas de perfusión cerebral se encuentra un aumento del TTM con una disminución del flujo y un volumen conservado. Hallazgos que corresponden a un área de penumbra distribuida por la región temporo-occipital medial izquierda. El mismatch es favorable al ser el área de penumbra (380 mm3) mayor que la de core. Luego, al obtener la Angio-TC se visualiza un defecto de repleción en territorio distal P1 sin recanalización posterior. Como hallazgo incidental se aprecia material hipodenso (trombos) adheridos a dispositivo Watchman® para cierre de orejuela izquierda.

DISCUSIÓN

Es importante que analicemos detalladamente todos los cortes desde el origen de los troncos supraaórticos en el cayado hasta el polígono de Willis, puesto que hallazgos inesperados o incidentales pueden pasar inadvertidos y tener relevancia clínica.

La peculiaridad de nuestro caso consiste en que la medida de prevención terciaria, es decir, el dispositivo de cierre de orejuela percutáneo (Watchman®) utilizado para el control de la formación de trombos por FA en esta localización ha fallado. Por tanto, hemos podido diagnosticar la trombosis del dispositivo y su embolia a distancia, de forma simultánea, mediante la angio-TC.

Por tanto, estamos ante un ictus isquémico en el territorio de la arteria cerebral posterior izquierda de etiología cardioembólica demostrada.

Se realizó un estudio clínico multicéntrico en 1993 que los clasifica según su etiología, llamado TOAST. La causa principal de los accidentes cerebrovasculares isquémicos es la aterosclerosis de las grandes arterias. La segunda gran causa sería un embolismo cardiaco y además es frecuente que estos ictus recurran y alcancen

la mayor mortalidad durante el primer mes. Aproximadamente el 20% de los ACVs isquémicos se debe a una embolia de origen cardiaco cuyo factor de riesgo puede ser una FA, un trombo en la orejuela izquierda o una prótesis valvular mecánica.

CONCLUSIÓN

El gran avance de las técnicas neurroradiológicas de urgencias (TC sin contraste i.v, TC de perfusión cerebral y Angio-TC de troncos supraaórticos) permiten hoy en día un diagnóstico morfológico lo más exacto posible y una aproximación inicial al mecanismo causal de los ictus isquémicos.

Nuestras habilidades interpretativas como radiológicos no deben estar mermadas ante la presión y la falta de tiempo asistencial.

Debemos elaborar un informe objetivo y estructurado que refleje asimismo los diferentes patrones topográficos patológicos.

Esta información, que en un primer momento puede ser ofrecida de forma verbal, es de gran utilidad para la toma de decisiones terapéuticas, ya que está implícitamente asociada con las distintas patologías vasculares y mecanismos causales del ictus isquémico.

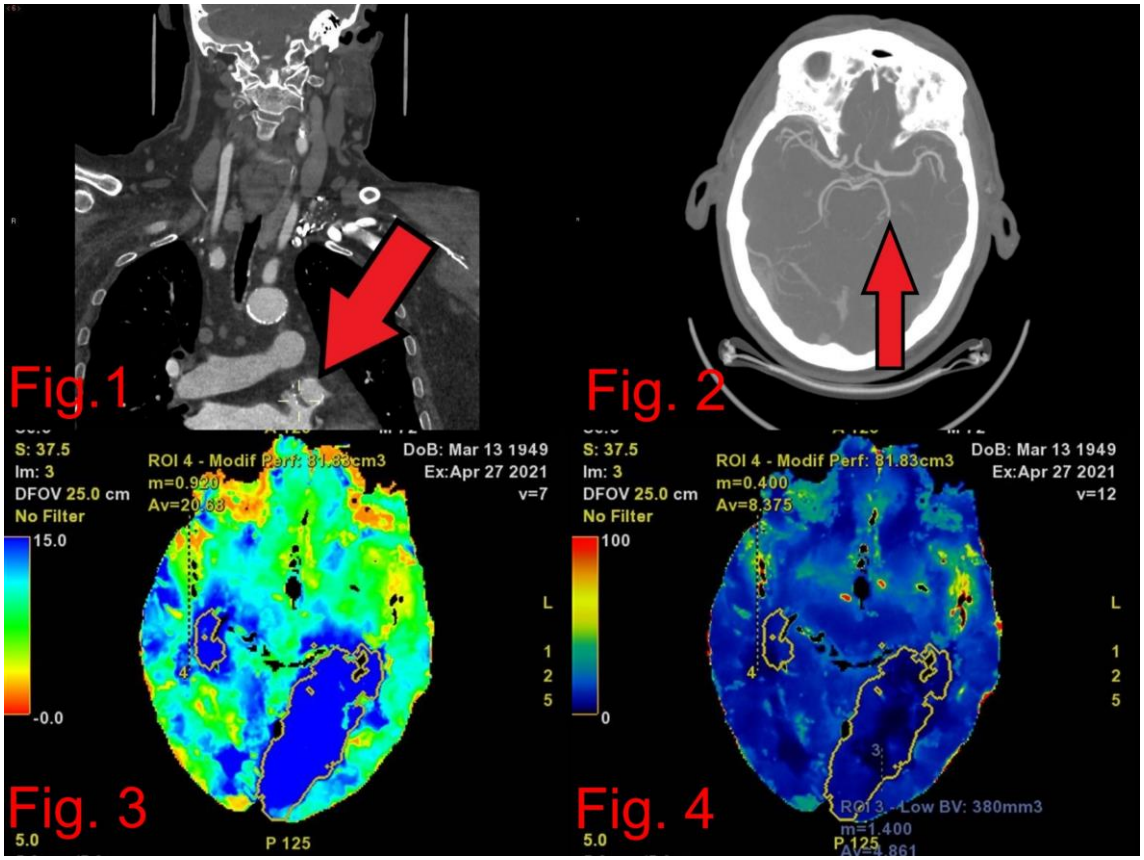

Figura 1. Cierre orejuela percutáneo con dispositivo Figura 2. Defecto repleción ACP izquierda Figura 3. Aumento del TTM Figura 4. Disminución FSC

BIBLIOGRAFÍA

Krueger M, Cronin P, Sayyouh M, et al. Significant incidental cardiac disease on thoracic CT: what the general radiologist needs to know. Insights Imaging 2019; 10:10. DOI: https://doi.org/10.1186/s13244-019-0693-y

V.Y. Reddy, S. Möbius-Winkler, M.A. Miller. Left atrial appendage closure with the watchman device in patients with a contraindication for oral anticoagulation: the ASAP study (ASA Plavix Feasibility Study With Watchman Left Atrial Appendage Closure Technology). J Am Coll Cardiol, 61 (2013), pp. 2551-2556. DOI: http://dx.doi.org/10.1016/j.jacc.2013.03.035

Kwang Nam Jin, Eun Ju Chun, Sang Il Choi. Cardioembolic Origin in Patients With Embolic Stroke: Spectrum of Imaging Findings on Cardiac MDCT. AJR 2010; 195:W38-W44 DOI:10.2214/AJR.09.3218

Robert I. Grossman, David M. Yousem. Neuroradiology: the Requisites. 2nd.ed. Marbán. 2007; 4:173-195. DOI: https://doi.org/10.1212/WNL.64.2.E16